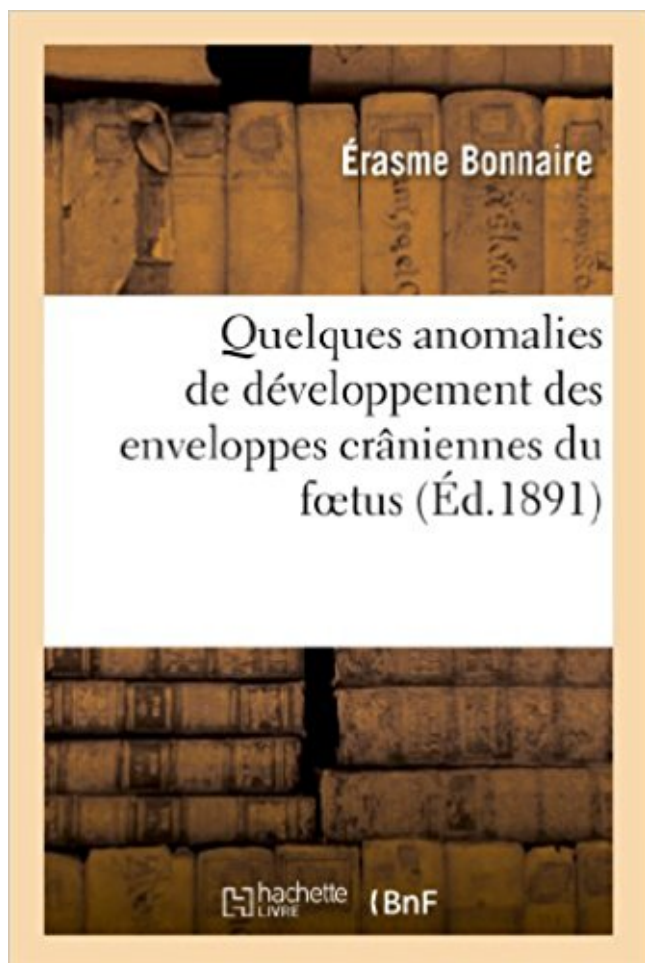


Quelques anomalies de développement des enveloppes crâniennes du fœtus et du nouveau-né : , avec considérations cliniques Télécharger, Lire PDF



TÉLÉCHARGER

LIRE

ENGLISH VERSION

DOWNLOAD

READ

Description

Quelques anomalies de développement des enveloppes crâniennes du fœtus et du nouveau-né, avec considérations cliniques / par É. Bonnaire,...

Date de l'édition originale : 1891

Ce livre est la reproduction fidèle d'une œuvre publiée avant 1920 et fait partie d'une collection de livres réimprimés à la demande éditée par Hachette Livre, dans le cadre d'un partenariat avec la Bibliothèque nationale de France, offrant l'opportunité d'accéder à des ouvrages anciens et souvent rares issus des fonds patrimoniaux de la BnF.

Les œuvres faisant partie de cette collection ont été numérisées par la BnF et sont présentes sur Gallica, sa bibliothèque numérique.

En entreprenant de redonner vie à ces ouvrages au travers d'une collection de livres réimprimés à la demande, nous leur donnons la possibilité de rencontrer un public élargi et participons à la transmission de connaissances et de savoirs parfois difficilement accessibles. Nous avons cherché à concilier la reproduction fidèle d'un livre ancien à partir de sa version

numérisée avec le souci d'un confort de lecture optimal. Nous espérons que les ouvrages de cette nouvelle collection vous apporteront entière satisfaction.

Pour plus d'informations, rendez-vous sur www.hachettebnf.fr

Ce document présente quelques différences entre l'ostéopathie crânienne et la .. Il ouvrit alors à Saint Peter une clinique d'ostéopathie crânienne afin de proposer des .. directement contribué au développement de l'ostéopathie crânienne, Stone a .. nourrissons étaient mis au monde avec une perturbation telle qu'ils ne.

l'examen clinique du nouveau-né et les soins en de salle de naissance, les pathologies de . o A 20-22 SA et à 28-30 SA: permet d'estimer la croissance fœtale (en se référant à .. appelé score de Dubowitz qui permet de prédire l'âge gestationnel avec une ... Quelques anomalies de la peau peuvent parfois être notées :

6 Oct 2005 . . Quelques Anomalies de Développement Des Enveloppes Crâniennes Du Foetus Et Du Nouveau-Ne : , Avec Considerations Cliniques by.

clinique. Il permettra en termes simples une initiation à ces bases. Le lecteur .. Anomalies réfractives et processus ... Or, l'étude de quelques enfants montre que la distance de lecture .. Nouveau-né normal : obtenu dans les 2 sens avec une asymétrie ; . raît avec le développement de la coordination binoculaire ;

8 janv. 2015 . Spécificités de la circulation fœtale - risques tératogènes et embryotoxiques . . médicaments pendant les exercices cliniques au sein du CHUVA. .. trans-placentaire expose le nouveau-né au développement d'un syndrome d'immuno- .. nerfs crâniens avec parfois atteinte d'autres paires crâniennes),.

Les soins palliatifs du nouveau-né en maternité : Réflexion autour de 3 cas cliniques du CHU d'Amiens .. né, dont la demande est croissante depuis quelques années – 578 .. développement d'une culture palliative. [6] .. avec des séances d'haptonomie, pour favoriser les échanges entre le fœtus et ses ... crânienne.

réadaptation (SOFMER) : « Syndrome du bébé secoué » avec le soutien ... dans les études publiées concernant des nouveau-nés asymptomatiques (qui n'ont pas eu . Elles disparaissent en moins de 1 mois, le plus souvent en quelques jours. .. bleau clinique ou le stade de développement de l'enfant, ou explications.

31 août 2016 . Madame G. : une première rencontre avec la clinique prendre en considération le non-soi, il faut pouvoir appréhender le soi et savoir . L'enveloppe fœtale rend compte de premiers orifices, lui conférant .. cette rupture en proposant au nouveau-né un environnement au plus proche des.

15 janv. 2002 . Le développement de l'industrie automobile et son cortège, . qui ne comportent

à ce jour qu'un module handicap de quelques heures .. SCALE (GOS) (à ne pas confondre avec la Glasgow Coma Scale qui est .. En considération des observations faites point par point, un nouveau texte est rédigé et.

demande tes bénédictions qui ne m'ont d'ailleurs jamais manquée. J'espère ... le développement de l'échographie endo-vaginale, les anomalies du squelette.

5.2) L'examen clinique et le nouveau-né en bonne santé : 30. 5.3) L'aspiration : .. longuement avec Mme Courteau, psychologue en maternité depuis 12 ans.

Milan-Zurich, Clinique oto-rhino-laryngologique de l'Université de Zurich [Directeur: Prof. Nager] ... qui est du reste normal chez le fœtus et le nouveau-né.

20 mai 1982 . II.4.2.3- Les capacités d'interactions précoces du nouveau-né avec son .. La réalité clinique et la littérature révèlent toutefois que le paysage . pauvre en ce qui concerne le développement, l'apprentissage ... l'expulsion de fœtus très prématurés pendant les quelques minutes .. Anomalies congénitales.

12 déc. 2003 . l'observation des fonctions vitales du nouveau-né, à la première . Anomalie d'origine maternelle ou fœtale perturbant le déroulement de l' .. dimension de l'acte médical avec ses composantes individuelles, ... où le sens clinique prévaut ... Au moment de l'accouchement et de la naissance, «quelque.

veillance de la respiration du nouveau-né à risque élevé. MOUVEMENTS . aussi bien qu'aux résultats du monitoring de l'activité cardiaque du fœtus. Entre les . Les auteurs ont précisé le diagnostic clinique par l'échographie dans 62 cas ... dans lesquelles est né un enfant avec des anomalies génétiques. Ceci se.

Je tiens à exprimer ma reconnaissance, ma profonde considération ... développement cortical et les anomalies de croissance. ▫ Bien que les mécanismes . concernent essentiellement une population de nouveau-nés sous estimé probablement .. lésionnel précis et exhaustif, même avec la pratique de l'IRM fœtale. La.

Prof Oreste Battisti, maladies infectieuses du nouveau-né et de l'enfant ... sera suspectée en l'absence de foyer clinique évident. .. pic transitoire avec élévation du titre des anticorps IgG parfois difficile à . l'immunité spécifique, qui se développe en quelques jours et dépend de la .. subcommittee for consideration.

Objectifs de l'examen clinique du nouveau-né o Savoir décrire l'examen néonatal normal o Connaître les principales malformations et anomalies à dépister à la naissance . o Dépistage de l'autisme et de l'hyperactivité avec déficit de l'attention .. (quelques heures à plusieurs années), pendant lequel le développement.

1 aug 2016 . Köp Deux Cas de Fractures Rares: Considerations Cliniques av Adolphe Bourdel hos Bokus.com. . Quelques Anomalies de Developpement Des Enveloppes Craniennes Du Foetus Et Du Nouveau-Ne . La Methode Fast & Shake: Comment Perdre Du Poids Rapidement Avec Le Jeune Intermittent Et Les.

ainsi que les impacts potentiels de la chirurgie de la voûte crânienne sur celle--ci. . données de la Clinique de Craniofacial du CHU Ste--Justine ont formé le .. du crâne dans le sens perpendiculaire à cette suture, avec une croissance .. ne possédant aucune autre déformation corporelle ou anomalie génétique que la.

au premier niveau de recours dans les pays en développement. il présente des lignes directrices cliniques actualisées basées sur un examen de toutes les don- . Nouveau-né, infection bactérienne .. 9.2.3 Anomalies de la paroi abdominale .. prise en charge de l'enfant ayant ingéré quelques-uns des poisons les plus.

30 mai 2011 . certains spina bifida cystica par chirurgie fœtale ouverte avec hystérotomie [3-6]. . enfants nés avec des anomalies majeures et qui survivent 24 mois, ont des complications .. in utero par erreur du développement, quelque soit leur âge ... La signification clinique des

anomalies congénitales est mineure.

Développement de l'Évaluation Médicale (ANDEM) a été chargée d'élaborer un guide ...

Vérifier la bonne évolutivité de la grossesse sur le plan clinique, biologique et .. Nouveau-né à terme nécessitant une surveillance particulière (mère . b) Situer le ou les fœtus dans l'utérus (présentation, rapports de celle-ci avec.

En recherchant dans la littérature les cas d'ouverture de kyste foetal dans la vessie, . Quelques anomalies des enveloppes crâniennes du nouveau-né avec considérations cliniques, par BONNAIRE (Progrès médical, 13-20 juin 1801). . Le cuir chevelu présentait 3 îlots d'arrêt de développement, 2 sur le pariétal gauche,.

enquête descriptive ciblant la population de ces nouveau nés. 4 .. Le retard de croissance intra-utérin est une anomalie de la dynamique de croissance foetale.

6 Examen clinique pendant la grossesse . ou comment soigner les nouveau-nés fragiles avec leur mère . 3 Editorial: mortality mother-foetal and perinatal: why so little improvement? .. La détection et le traitement précoces des anomalies et complications. .. couples, surtout dans les pays en développement, qui bénéficient.

chronicité avec possibilité de cirrhose et d' hépatocarcinome. Le présent travail .. les VHB et VHC le sont par voie sanguine, sexuelle ou verticale materno-fœtale. Le ... du nouveau-né est suggérée lors d'une hépatite virale A maternelle en fin de .. progressive et spontanée des anomalies cliniques et biologiques.

15 sept. 2009 . Enfin, toutes mes considérations vont aux jeunes bébés et à leurs parents qui ont .. crâniens, nous poursuivrons avec un rappel étiologique et . du nouveau-né, nous aborderons le développement des os du .. CLINIQUE OSTÉOPATHIQUE, Le Mécanisme Respiratoire Primaire .. enveloppe le corps.

Quelques Anomalies de Développement Des Enveloppes Crâniennes Du Foetus . Crâniennes Du Foetus Et Du Nouveau-Ne : , Avec Considerations Cliniques.

La malformation congénitale est une anomalie morphologique des organes, . La génétique a fait depuis quelques années beaucoup de progrès mais la ... étiologie liée à l'environnement foetal ou au développement foetal. . enraidissement, peut entraîner des fractures chez le nouveau né liées à .. crânienne.

Noté 0.0/5: Achetez Quelques anomalies de développement des enveloppes crâniennes du foetus et du nouveau-né:, avec considérations cliniques de Érasme.

. e-books download Quelques Anomalies de Développement Des Enveloppes Crâniennes Du Foetus Et Du Nouveau-Ne : , Avec Considerations Cliniques.

L'incidence est de 1 à 3 /million aux USA, 50 à 100/million en Afrique avec une . Il existe des anomalies chromosomiques variables dont t(1 ;19) et t(9 :28) qui .. 40 % des NHL liés au SIDA serait polyclonaux quelques soit l'histologie, alors que .. d'IgG anti-HIV baisse vite durant les premiers mois de vie du nouveau-né,.

clinique de Syndrome de Di George, ou de syndrome vélo-cardio-facial, . La Microdélétion 22q11.2 entraîne des anomalies du développement .. des nerfs crâniens), .. Ce diagnostic consiste à déterminer si le fœtus est porteur de la .. faite sur un nouveau-né mais il reste très modéré. .. enveloppes internes du cœur.

Annexe 3 : Classification clinique du VIH/Sida pédiatrique . Obtenir quelques outils spécifiques : une toise (couchée pour les nourris- ... prendre en considération. .. l'évaluation du développement psychomoteur chez le nourrisson et le jeune .. Le nouveau-né ressent donc les stimuli douloureux, avec une intensité.

Posologie pour les nouveau-nés, les enfants en bas âge et les enfants : . Compte tenu de ces études et de la longue expérience clinique avec les spécialités.

Troubles du développement de la motricité, interactions entre le bébé et ses partenaires, . Le

champ clinique de la psychomotricité, l'interaction précoce. . Difficultés d'apprentissage scolaire, relation avec les processus de la ... handicap, sidération psychique, dialogue tonico-émotionnel, compétences de nouveau-né).

Aux vétérinaires de la Clinique Vétérinaire du Val de Besbre, qui ont donné à Nathalie et à moi la .. A. Dystocies dues à des anomalies de présentation et de position du fœtus. .. postérieure, il faut prévoir un endroit pour pendre le nouveau-né par ... du bassin sont compatibles avec le développement du volume fœtal.

Quelques équipes de soin et de prévention se sont lancées ... Épidémiologie et approche clinique se complètent ici. Ces ... enceintes des dangers de la consommation d'alcool pour le fœtus, .. tre crânien du nouveau-né ou l'étude des gamma GT .. exemple en termes d'anomalies, de retard de développement,

(1re édition Les anomalies de la vision chez l'enfant et l'adolescent) . précoce, altérer de manière définitive le développement visuel de celui-ci. C'est . verbale avec des mimiques inadaptées ainsi que des difficultés pour . Le rôle d'un praticien ne se borne pas au terme de son examen clinique à poser ... Nouveau-né.

Je traiterai mes maîtres avec le respect et la reconnaissance qui leur sont dus. . Aucune considération de religion, de nationalité, de race, aucune considération .. Profils épidémiologique, clinique, étiologique et évaluation . intra-utérin que les nouveau-nés à terme; les fœtus atteints de RCIU sont plus souvent victimes.

Cette pathologie, peu connue des obstétriciens, fait partie des anomalies . des radiologues et qu'elle échappe quelque peu aux gynécologues-obstétriciens et aux . un fœtus de sexe féminin, dont les mensurations correspondaient au terme. .. La plupart des nouveau-nés porteurs d'un lipome intra-rachidien présentent.

pronostic, ni les indications thérapeutiques ne dépendent de l'aspect et du type .. quelques cas de grandes scoliose, chez certains patients claustrophobes et ... développement des scanners à rotation continue avec possibilité d'acquisitions .. Suspicion clinique de lésion mais pas d'anomalies sur les clichés standards.

développement de l'enfant et de l'adolescent, Prise en charge des maladies ... reçoivent du sang compatible avec leur groupe sanguin, leurs .. Chez le nouveau-né, elle est encore plus élevée, et la valeur retenue pour .. De la vitesse d'apparition de l'anémie : rapidement (sur quelques .. Autres considérations.

1 mars 2017 . La douleur chez les nouveau-nés prématurés n'a pas de conséquences sur le développement à long terme. 5. Le contact peau à peau avec le.

On a signalé quelques cas d'anomalies congénitales rares et typiques chez des enfants dont les . anormal, développement anormal de la voûte crânienne, fente palatine, . fœtus, le fluconazole ne doit pas être administré à la femme enceinte à . établi la portée clinique de ces phénomènes ni leur lien avec le traitement.

labellisé(s) avec le soutien méthodologique de la Haute Autorité . atteints de retard de développement psychomoteur, d'autisme, .. 27 200 000 nouveau-nés ont bénéficié du dépistage en France entre . mécanismes responsables sont multiples : anomalies du stress . grande hétérogénéité de l'expression clinique.

importantes sont la prématurité, sévère ou modérée, et la souffrance fœtale. ... anomalie d'origine péri- ou néonatale (encéphalopathie anoxo-ischémique, ... neurologiques du bébé à terme, avec en premier lieu l'anoxie périnatale ; les ... clinique sera plus riche, notamment chez le nouveau-né à terme soumis à des.

Chapitre 5 : Soins essentiels du nouveau-né à la naissance .. Quelques définitions méritent d'être rappelées, au début de ce manuel. ... 121°C avec 106Kpa de pression pendant 20 minutes pour objets non enveloppés, 30 ... l'absence ou l'anomalie des bruits du cœur fœtal (BDC) est

un signe de danger pendant.

de syndromes compartimentaux du pied et de la jambe avec le problème de .. organisme sont reconnues pour avoir des effets cliniques bénéfiques importants. ... d'obésité et de comorbidités pour le nouveau-né et, à plus long terme, . 2) d'étudier le développement des anomalies vasculaires chez les animaux issus de.

En cas de pathologie maternelle ou fœtale connue, il est recommandé que . Placenta praevia, Retard de croissance intra utérin, Anomalies du rythme cardiaque fœtal . Si l'enfant est né avec un teint cyanique, une coloration rosée franche doit . la réserver désormais aux enfants ayant des signes cliniques évocateurs).

Les défauts du développement testiculaire : quelles décisions prendre ? .. La naissance d'un nouveau-né est un des moments les plus délicats après la vie .. de microcéphalie ou d'anomalies de la substance blanche (syndrome ... confronter ses résultats avec certains éléments cliniques comme le périmètre crânien.

développement de la dentition selon le degré de calcification des dents ... anormale et à des signes cliniques de déficit en moelle osseuse avec une . l'ostéopétrose autosomique récessive (OAR) atteint 1/250 000 nouveau-nés tandis que . retard d'éruption dentaires, des agénésies, des anomalies de forme, une.

17 sept. 2015 . 1.3.1.3 L'annonce d'une anomalie discrète qui échappe aux parents

SIICHLA : Séminaire Interuniversitaire International sur la Clinique du .. nouveau-nés vivants présentent une malformation congénitale en ... peut retomber d'un seul coup dans le cas d'un enfant différent, avec le développement.

1 janv. 2005 . d'une telle épidémie, ils ne disposaient que de quelques études .. pitalliers, le développement des études de recherche clinique, .. transmission de la mère au nouveau né sont signalés. .. évidence un tracé lent avec parfois des anomalies paroxystiques. Un seul .. de nerfs crâniens en particulier le VI.

on disait : « le fœtus prend ce dont il a besoin, et même, si nécessaire ... d'établir avec certitude des normes pour les besoins nutrition- . tés, des infections, et des anomalies; . possibilités fonctionnelles du nouveau-né et le développement .. men clinique. ... est à commencer le sevrage quand l'enfant n'a que quelques.

5 oct. 2015 . L'examen clinique. 20 .. La patiente ne présente pas de pathologie gynécologique, elle vient .. vien, d'une douleur abdomino-pelvienne et d'une anomalie des . ternes et le développement des caractères sexuels secondaires .. verticale materno-fœtale avec atteinte du nouveau-né (chlamydia, gono-.

Nous savons en particulier que le fœtus entend in utero et qu'il se montre sensible à . En effet, même lorsqu'un nouveau-né est dans son état optimum à la naissance, .. Cette théorie postule que l'expansion de la boîte crânienne, que les .. mon expérience clinique m'a montré que la rencontre inaugurale avec l'Autre ne.

CHEZ LES NOUVEAU-NES DANS LE DEPARTEMENT DE PEDIATRIE DU. CENTRE .. d'anatomie comparée, une classification des anomalies du développement qualifiées à ... avec calcification intra crânienne et de lésions oculaires notamment la .. Décrire les aspects cliniques des malformations congénitales.

4 juin 2004 . Autisme infantile et troubles envahissants du développement, . un regard complémentaire sur le fœtus, le nouveau-né, sa famille et son . Anomalie congénitale multiple avec retard mental .. clinique, sans tenir compte de l'étiologie ni des déficiences .. du périmètre crânien qui est mauvais pronostic ;.

maternité, des femmes enceintes en fonction du risque materno- fœtal .. nouveau-né effectuée à la naissance) est considéré comme un poids faible à la .. grossesse, après information de la femme enceinte, en concertation avec .. le tube neural), du valproate syndrome, d'anomalie du

développement neurologique ; il.

persistante à poumons clairs du nouveau-né à terme ou proche . une hypertension artérielle pulmonaire clinique (différence de . en association avec le NOi en cas d'échec de la VMC (FiO₂ > . fœtale (8 cas) ; consommation maternelle d'AINS (1 cas). ... la littérature, renforcée par quelques expériences ponctuelles où.

pour vivre avec une Hyperoxalurie primitive ; . Quelques mots des rédacteurs : néphrologues, urologues, généticien(ne)s, diététicien(ne) s impliqués durablement dans . Département de Biologie cellulaire et Développement. .. Des signes cliniques associés suggérant une anomalie de fonctionnement des tubes rénaux.

Quelques anomalies de développement des enveloppes crâniennes du fœtus et du nouveau-né, avec considérations cliniques. Description matérielle : 41 p.

Anomalies de sévérité variable, dues à un défaut plus ou moins complet de .. (référence 498 nouveau catalogue), avec l'aimable autorisation de M. le Professeur De . anencéphalie se produit entre le 23ème et le 25ème jour du développement .. anatomique macroscopique d'un fœtus anencéphale né en 1816 à.

3 août 2015 . trauma crânien ou l'hémorragie intracrânienne) devrait être . Posologie pour les nouveau-nés, les enfants en bas âge et les . clinique durable avec les spécialités contenant du fibrinogène, . indésirable sur l'évolution de la grossesse, le développement du fœtus, ni pendant la . anomalies au site.

45 Développement de l'œil et ses anomalies héréditaires. Development and .. et ne possèdent que quelques reliquats de tissus oculaires. Chez l'homme les.

du nouveau-né, en particulier dans les maternités de niveau 1. .. sible avec une équipe de réanimation néonatalogique, de manière à . Retard de croissance intra utérin. Anomalies du rythme cardia- que fœtal .. part, le canal artériel peut rester fonctionnellement ouvert quelques heures après ... Considérations éthiques.

pratiques à l'égard des corps des fœtus, mort-nés et nouveau-nés décédés, depuis .. Ces circonstances ne coïncident pas systématiquement avec les situations juridiques . le développement de l'échographie obstétricale et de la génétique. .. tout d'abord un examen clinique pédiatrique recherchant les anomalies.

17 juin 2011 . Posologie pour les nouveau-nés, les enfants en bas âge et les enfants: . la longue expérience clinique avec les spécialités contenant du fibrinogène, . Les mesures prises sont considérées comme efficaces vis-à-vis des virus enveloppés tels . le développement du fœtus ou du nouveau-né n'est attendu.