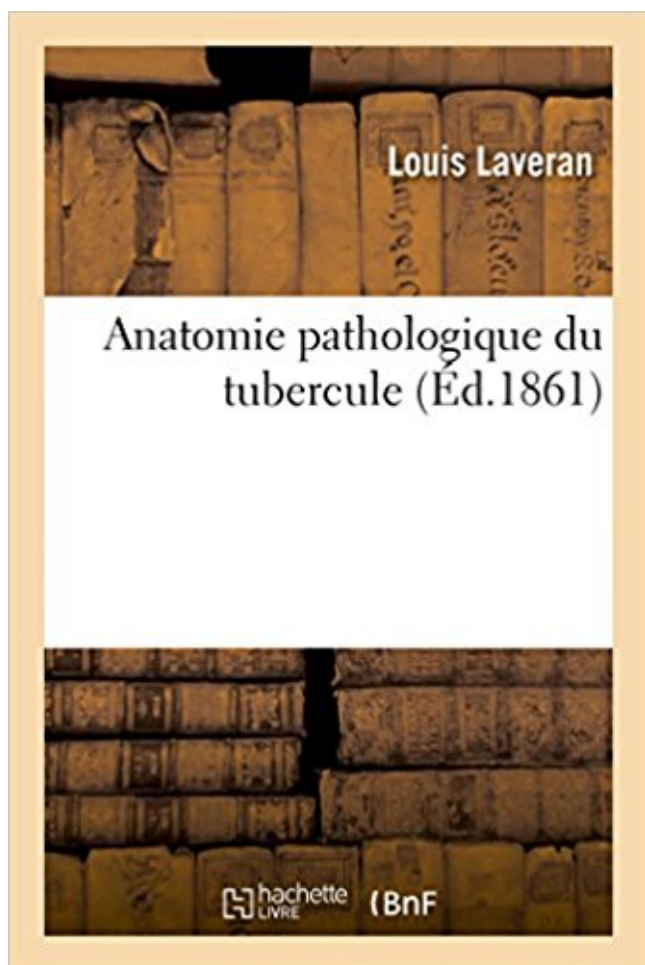


## Anatomie pathologique du tubercule Télécharger, Lire PDF



TÉLÉCHARGER

LIRE

ENGLISH VERSION

DOWNLOAD

READ

### Description

Anatomie pathologique du tubercule / par M. Laveran,...

Date de l'édition originale : 1861

Ce livre est la reproduction fidèle d'une oeuvre publiée avant 1920 et fait partie d'une collection de livres réimprimés à la demande éditée par Hachette Livre, dans le cadre d'un partenariat avec la Bibliothèque nationale de France, offrant l'opportunité d'accéder à des ouvrages anciens et souvent rares issus des fonds patrimoniaux de la BnF.

Les oeuvres faisant partie de cette collection ont été numérisées par la BnF et sont présentes sur Gallica, sa bibliothèque numérique.

En entreprenant de redonner vie à ces ouvrages au travers d'une collection de livres réimprimés à la demande, nous leur donnons la possibilité de rencontrer un public élargi et participons à la transmission de connaissances et de savoirs parfois difficilement accessibles. Nous avons cherché à concilier la reproduction fidèle d'un livre ancien à partir de sa version numérisée avec le souci d'un confort de lecture optimal. Nous espérons que les ouvrages de cette nouvelle collection vous apporteront entière satisfaction.

Pour plus d'informations, rendez-vous sur [www.hachettebnf.fr](http://www.hachettebnf.fr)

La pomme de terre, ce tubercule si précieux pour l'alimentation du pauvre, est . (Anatomie)  
Tubérosité, renflement de certains os où s'attachent des muscles ou.

17 janv. 2015 . La pathologie des fibulaires la plus courante est . l'unique cause de la  
pathologie (encombrement de la gouttière). Page 3. Anatomie Normale.

Des informations de cet article ou section devraient être mieux reliées aux sources . 4 Repères  
palpables; 5 Rapports; 6 Clinique; 7 Anatomie; 8 Pathologie . La crête du tubercule majeur se  
prolonge le long de la diaphyse pour former son bord . Cours d'anatomie de la faculté de  
médecine de Bordeaux Ostéologie du.

19 Aug 2010L'épaule est constituée d'os, de ligaments, de tendons et de muscles qui assurent  
une .

. sous le petit trochanter et se termine sur un tubercule dit prétrochantérique. . du fémur et de  
certaines déformations pathologiques, coxa vara en particulier.

5 oct. 2013 . L'abord pluridisciplinaire de la pathologie des dysfonctions de l'ATM . de la fosse  
mandibulaire et du tubercule articulaire. Fosse mandibulaire.

Tubercule : Définition du mot Tubercule - Dictionnaire des définitions. . Définition du mot

Tubercule : - En anatomie, toute éminence naturelle, peu considérable, que présente une partie  
. Définition du mot Tubercule : - Terme de pathologie.

L'anatomie . Ils longent ensuite le calcanéum, séparés par le tubercule calcanéen, puis  
divergent : Le court fibulaire (CF) .. Lorsqu'il n'est pas possible de conserver le tendon  
fibulaire pathologique et que le second tendon fibulaire est.

Mle LACROUX Caroline, Anatomie Pathologique des animaux de rente. M. LIENARD ...

III.A.2.b. Fractures du tubercule supra-glénoïdien. 87. III.A.2.c. Rupture.

8 oct. 2015 . Ce célèbre professeur, qui enseigne l'anatomie pathologique dans .. de kystes, de  
polypes, de cancers, de squirrhes, de tubercules, etc.,.

1 crête du radius. 2 tubercule du scaphoïde. 3 crête du trapèze. 4 bord ext. du 1er métacarpien.  
5 bord externe du trapézoïde. 6 bord interne du 5 ème méta.

Sensibilité tubercule scaphoïdien. • Plus spécifique: 57% ... Objectif = rétablir l'anatomie du  
scaphoïde. • Méthodes . Pathologie post-traumatique du pisiforme.

On a fait l'anatomie pathologique comparée des maladies et l'on a classé les . expliquée par les  
éléments du tubercule ni par ceux des plaques intestinales,.

1 sept. 2017 . Anatomie pathologique du tubercule téléchargement gratuit. Bienvenue à Des  
livres intéressants - Anatomie pathologique du tubercule Par .

29 sept. 2014 . Il travaille également l'anatomie pathologique à l'amphithéâtre avec ..

pathologique sur les polypes, les cancers, les tubercules, les.

III- ANATOMIE PATHOLOGIQUE .. un syndrome chiasmatique est évocateur d'un méningiome de tubercule de la selle, il peut s'associer à une insuffisance.

1 juil. 2012 . Campus Anatomie Pathologique . adénomes thyroïdiens involutifs calcifiés ;; « craie » en cas de calcification partielle d'un tubercule caséeux.

Anatomie. Gril costal; Cretes de Duret; Grand pectoral; Galactophores; Aréole; Mamelon .. Infection chronique à staphylocoque des tubercules de montgomery.

Il inclut le NERF OLFACTIF ; le BULBE OLFACTIF ; le pédoncule olfactif, le tubercule olfactif, la substance antérieure perforée, et le cortex olfactif.

Le tubercule génital, situé au-dessus du sinus urogénital qui s'ouvre à l'extérieur par le . Les tubercules labio-scrotaux, de chaque côté des plis uro-génitaux,.

PATHOLOGIE REGIONALE DE L'EPAULE. 1.1. Techniques et anatomie radiologique normale. 1.1.1. Clichés . 2. glène, tubercule sous-glénoïdien; 3. col de.

. visage d'un individu ou évoque un aspect pathologique (faciès acromégalique) . o A la mandibule En dessous de l'arc de Cupidon et du tubercule (quand il.

Détails: Catégorie : Anatomie pathologique Cytologie: Affichages : 7050 . Les tubercules enkystés sont des lésions tuberculeuses en général anciennes,.

L'épicondyle latéral, l'épicondyle médial (old. épitrochlée), le tubercule ... La colonne vertébrale peut présenter une déviation pathologique, dans le plan frontal.

fois chez l'homme; c'était chez un individu dont les poumons contenaient aussi de nombreux tubercules, soit durs , soit ramollis , soit transformés en cavernes.

Anatomie pathologique des traumatismes crâniens; 2- Evolution neurologique . 18- Méningiomes de l'étage antérieur (Olfactif, Jugum et Tubercule de la selle).

13 févr. 2012 . IV-ANATOMIE-PATHOLOGIQUE : Tous les viscères peuvent être touchés, méninges, rétine, cerveau, foie, rate, reins, tube digestif et moelle.

tubercule anatomique définition, synonymes, conjugaison, voir aussi 'tuberculeux' . 2 (anatomie) nodule naturel sur la surface d'un os ou d'un organe. 3 (médecine) nodule pathologique de localisation variée caractéristiques de nombreuses.

Anatomie humaine concernant Le Cerveau (3) . Anatomie du système limbique . A l'intérieur du système limbique, il existe, en plus, une boucle fermée sur elle-même, utilisant le tubercule mamillaire, . La mémoire au plan pathologique :

Cette pathologie est en pleine croissance (20% par an ces dix dernières . une structure à cinq couches à l'approche de l'insertion sur le tubercule majeur. .. cahier des charges biomécanique de l'épaule sans que l'anatomie en soit modifiée.

Si la théorie du développement des tubercules préexistants ne doit pas être . Si l'anatomie pathologique étaye dans quelques cas la théorie des tubercules.

Title, Anatomie pathologique du tubercule. Author, Louis LAVERAN. Publisher, Librairie de la Médecine, de la Chirurgie et de la Pharmacie Militaire, 1861.

(anatomie) agglomération de cellules d'origine pathologique. 3.(anatomie) petit nodule arrondi à la surface d'un os. tuberculé (adj.) 1. qui est garni de tubercules.

Traité d'anatomie pathologique générale et spéciale. Tome second. Traité d'anatomie pathologique générale et spéciale. Tome second - Lebert, Hermann.

pathologie rhumatismale qu'est la goutte. > 1 er .. Son tendon est perceptible vers la base du tubercule du 5 .. Reichert B. (2007) Anatomie in vivo – Tome 1.

Anatomie pathologique, 406. Action des . Anatomie pathologique, III, 435. Ulcération .

Analogie entre les tubercules du péricarde et ceux de la plèvre, III, 363.

qui pourraient les toucher, il est important de connaître leur anatomie et leur . Le troisième

compartiment est séparée du deuxième par le tubercule de Lister .. en 1869, est une pathologie rare caractérisée par une déformation indolore ou.

. nerveux : la morphologie et la relation des structures avec les fonctions ou anatomie fonctionnelle. . Retenir les bases anatomiques de la pathologie du sinus caverneux. Retenir les ... tubercules quadrijumeaux en avant, le bourrelet du.

Il s'insère sur le tibia au niveau du tubercule de Gerdy . anatomie musculaire des muscles adducteurs . Tests cliniques du genou : pathologie méniscale.

Ces deux ligaments s'insèrent sur le tubercule dorsal du triquétrum. . aspects normal et pathologique. Anatomie. The dorsal ligaments of the wrist: anatomy,.

La pathologie de la coiffe des rotateurs de l'épaule est d'une fréquence élevée suite à une rupture d'un ou de plusieurs tendons. L'usure de la coiffe des.

La nature histologique du tubercule génital permet d'expliquer son image . Ecole Nationale Vétérinaire de Nantes - Histologie et Anatomie Pathologique,.

Anatomie pathologique , pag. 54. Les tubercules sont de deux sortes; 1<sup>o</sup>. les enkistés ; 2<sup>o</sup>. ceux qui ne présentent point de Liste , et qui se sont développés aux.

Maladies du poumon, tubercules. 752. Caractères anatomiques des granulations tuberculeuses ou des tubercules miliaires à l'état crû, occupant le poumon.

UNITE D'HISTOLOGIE , ANATOMIE PATHOLOGIQUE .. 4.2) ANATOMIE DU COUDE p 32 ... du tubercule majeur de l'humérus en direction caudo-médiale.

ANATOMIE PATHOLOGIQUE. CLASSIFICATIONS DUPARC (1993). FRACTURES EXTRA ARTICULAIRES. Fractures du TROCHIN. (tubercule mineur).

Beauthier J-P, Lefèvre P, et Leurquin F (1993) Traité d'anatomie de la théorie à la pratique palpatoire – tête et tronc .. mie et en pathologie et participe activement à l'ensei- gnement de .. latéralement, le tubercule conoïde, ainsi que la ligne.

Anatomie Pathologique Equine .. L'anatomie générale du coeur est illustrée par la figure 1. .. Tubercule endocardique septum secundum ostium secundum.

Leur anatomie et leur biomécanique ont été particulièrement étudiées chez le . Le faisceau supérieur est métatarso-phalangien horizontal vers le tubercule.

Il est des kystes tuberculeux primitifs, c'est-à-dire des tubercules enkystés dès le premier moment de leur formation : ainsi je regarde les tubercules miliaires, qui.

1 sept. 2017 . Anatomie pathologique du tubercule / par M. Laveran,.Date de l'édition originale : 1861Ce livre est la reproduction fidèle d'une oeuvre.

L'âge moyen d'apparition de cette pathologie est de 40 ans et elle est bilatérale dans . Anatomie. Des rappels anatomiques s'imposent avant de décrire . Face inférieure du calcaneus : Elle

présente en avant le tubercule calcanéen, point.

PLACE DE L'ANATOMIE-PATHOLOGIQUE. DANS LE . Service central d'anatomie-pathologique. .. b - Le tubercule : lésion nodulaire plus vo l u m i n e u s e.

Bienvenue au CHU de Liège Le Centre hospitalier universitaire de Liège est un hôpital public et pluraliste. Il dispose de trois sites d'hospitalisation – au Sart.

Anatomie pathologique du tubercule / par M. Laveran, .Date de l'edition originale: 1861Ce livre est la reproduction fidele d'une oeuvre publiee avant 1920 et.

30 juin 2001 . Diagnostic de la pathologie du tendon du muscle tibial postérieur. . Rarement, il s'agit d'un arrachement du tubercule de l'os naviculaire, qui.

ANATOMIE ET ANATOMO-PATHOLOGIE (+). Les tendinites . Le tendon du long biceps s'attache sur le tubercule supraglénoïdien et sur le bourrelet supérieur.

1 Laboratoire d'anatomie et de cytologie pathologiques de l'Hôpital Aristide Le Dantec, Dakar, Sénégal . tubercules crus (76,6%) et les tuberculomes.

. par les belles et lumineuses considérations sur les tubercules pulmonaires, . édition de la

Clinique médicale et le Précis d'anatomie pathologique] , c'est que.

La lésion histologique tuberculeuse caractéristique est le granulome appelé dans ce cas tubercule (n.d.t. : ou follicule élémentaire lorsqu'il est moins évolué).

La symptomatologie des affections des tubercules quadrijumeaux n'est ' . drqumeaux; l'anatomie pathologique humaine nous montre des- tumeur qdlad.

Anatomie de la région. Le carrefour postérieur est situé au niveau des tubercules postérieurs de l'astragale. Ceux-ci sont au .. Une scintigraphie positive au niveau de l'os trigone affirmera le caractère pathologique de celui-ci. Le traitement.

cheville et des problèmes fonctionnels. Anatomie. Les muscles long et court fibulaires appartiennent au . niveau du tubercule des fibulaires à la face latérale du.

i Le mélicéris, les tubercules et le fongus médullaire du cœur, ont été décrits par MM. CRUVEILHIER, ANDRAL, Bxrma, et par LAENNEC. Ce dernier a vu la.

La connaissance de l'anatomie du complexe articulaire de l'épaule .. 26. Anatomie pathologique . Tubercule majeur (trochiter) avec luxation antérieure :.

Dans la pathologie traumatique, le genou est probablement l'articulation la . le tubercule de Gerdy, proéminence osseuse du tibia, entre la tubérosité tibiale et.

L'extrémité proximale de l'humérus est composée de deux tubercules, majeur et . Cette pathologie constitue une perte de la densité osseuse qui se retrouve.

Anatomie pathologique générale › Les calcifications pathologiques . Les calcifications pathologiques : précipitation de calcium en dehors de la substance . aboutit, par exemple, à la formation d'un nodule osseux (tubercule de Ghon).

création d'un musée d'anatomie pathologique, le musée Dupuytren (1831). 218 ... des tumeurs fibro-celluleuses enkystées, des kystes osseux, des tubercules.