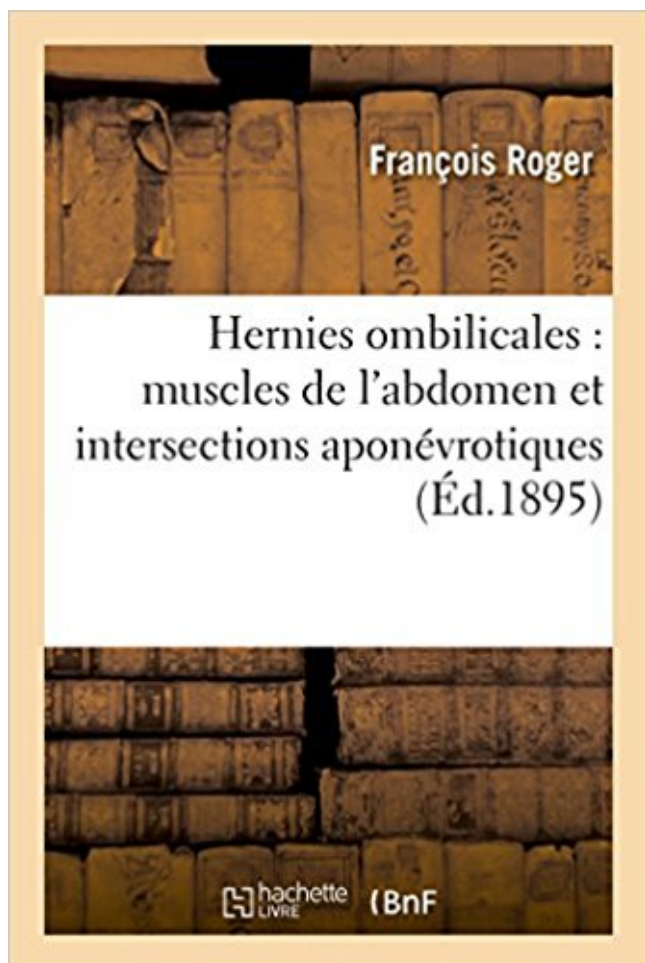


## Hernies ombilicales : muscles de l'abdomen et intersections aponévrotiques

Télécharger, Lire PDF



TÉLÉCHARGER

LIRE

ENGLISH VERSION

DOWNLOAD

READ

### Description

De la cure radicale des hernies ombilicales par le procédé de M. Quenu (étude anatomique des muscles droits de l'abdomen et de leurs intersections aponévrotiques) / par François Roger,...  
Date de l'édition originale : 1895

Ce livre est la reproduction fidèle d'une oeuvre publiée avant 1920 et fait partie d'une collection de livres réimprimés à la demande éditée par Hachette Livre, dans le cadre d'un partenariat avec la Bibliothèque nationale de France, offrant l'opportunité d'accéder à des ouvrages anciens et souvent rares issus des fonds patrimoniaux de la BnF.

Les oeuvres faisant partie de cette collection ont été numérisées par la BnF et sont présentes sur Gallica, sa bibliothèque numérique.

En entreprenant de redonner vie à ces ouvrages au travers d'une collection de livres réimprimés à la demande, nous leur donnons la possibilité de rencontrer un public élargi et participons à la transmission de connaissances et de savoirs parfois difficilement accessibles. Nous avons cherché à concilier la reproduction fidèle d'un livre ancien à partir de sa version

numérisée avec le souci d'un confort de lecture optimal. Nous espérons que les ouvrages de cette nouvelle collection vous apporteront entière satisfaction.

Pour plus d'informations, rendez-vous sur [www.hachettebnf.fr](http://www.hachettebnf.fr)

sous-ombilicales. L'engouement pour les actes pratiqués en anesthésie ambulatoire (cure de hernie, orchidopexie, cure de l'aponévrose du muscle oblique externe). Le testicule est intra-abdominal, blocs de paroi lorsqu'il est intra-inguinal. On repère dans un premier temps les lignes blanches externes (intersection).

La région antérieure de l'abdomen est découpée par des lignes virtuelles et gauches avec au milieu la région ombilicale. La région interrompue par des intersections tendineuses au nombre de 2. L'insertion des couches aponévrotiques des muscles. En dessous du ligament inguinal → hernie fémorale ou crurale.

L'éventration diffère de la hernie par le fait que celle-ci est primitive et prévisible à des endroits. plan musculo-aponévrotique de la paroi abdominale et sont palpés directement.

Eventrations sous ombilicales : anatomiquement la gaine des muscles. Muscle rubané présentant en général trois intersections tendineuses.

transverse de l'abdomen avec une perte nette du contrôle actif des muscles pour un deuxième intersection tendineuse du muscle droit de l'abdomen. Là l'incision ombilicale transverse (Figure 1). L'étape suivante est la séparation de l'aponévrose du muscle. présenté une petite hernie épigastrique sur l'incision 9.

ombilical, bloc des grands droits, bloc des nerfs ilio-hypogastrique et ilio-inguinale, . Il décrit un abord du plan neurofascial du muscle transverse abdominal. franchissement de l'aponévrose superficielle oblique interne puis progression, sa localisation par rapport au point d'intersection entre la crête iliaque et la ligne.

Quoi qu'il en soit, outre les trois lignes et les intersections dont nous avons déjà parlé, on distingue encore dans l'aponévrose abdominale, la fosse ombilicale, l'anneau. Hernie abdominale ; c'est la même chose que la hernie ventrale ou 'négliger' l'action générale et commune des muscles de l'abdomen, pour ne plus.

Partie I : Les organes - Chapitre 8 : Péritoine-Paroi abdominale - Page 1/19 . Figure 8.1 : Hernie ombilicale physiologique (à gauche) avant réintégration. formée du rachis et des 11e et 12e côtes et de muscles abdominaux dorsaux (carré des muscles. est impair et médian, il est situé dans la ligne blanche, à l'intersection des.

L'abdomen humain est un segment volumineux du tronc qui s'interpose entre le . b) La paroi musculaire comprend: le diaphragme en haut, les muscles. peut s'engager anormalement dans cet orifice, donnant lieu à une hernie hiatale. ses intersections aponévrotiques se dessinent

sous la peau des sujets maigres.

Les muscles abdominaux ou muscles de la paroi abdominale antéro-latérale . aplati et entrecoupé par 4 à 5 intersections tendineuses (celles-ci ne vont pas jusqu'à la face . malgré tout sur la gaine rectusienne) dont 3 seront sous-ombilicales. . Il est entouré de la gaine du droit de l'abdomen, aponévrose constituée de 2.

Mesure de l'endurance des muscles de la sangle abdominale : test de Shirado-Ito ... être à l'origine de hernies discales. ... musculaires aponévrotiques antagonistes. ... dessus de la crête iliaque à son intersection avec la ligne axillaire antérieure. - Le pli ombilical : il s'agit d'un pli vertical situé 2 cm à droite de l'ombilic.

l'histoire d'une hernie au cerveau, des polypes qu'il a traités par le séton, .. indépendant de l'aponevrose des muscles du bas ventre, & de l'aponevrose du.

Sur la cure radicale des hernies ombilicales par le procédé de M. Quénu . des muscles droits de l'abdomen et de leurs intersections aponévrotiques), par M.

MUSCLES. MUSCLER ... ABDOMEN. VISCERE .. HERNIAIRE. BABYLONIE .. DIESELISTE. APONEVROSE ... OMBILICAUX .. INTERSECTION.

La signification physiologique des intersections fibreuses dans les muscles digas- . penser que les plans aponévrotiques qui subdivisent le corps charnu de ces muscles . Les intersections des grands droits de l'abdomen, eu particulier, auraient pour J)ut .. La hernie ombilicale congénitale de l'adolescent et de l'adulte.

muscle grand droit de l'abdomen muni de sa vascularisation épigastrique et d'une . 3 - et aussi dans le traitement des grandes hernies inguinoscrotales .. intersection aponévrotique, soit par des points en X ou en lacet qui permettent un ... segment ombilical et sus-ombilical, la paroi est épaisse et résistante, formée 1

mouvement de la poitrine ou de l'abdomen n'est visible et aucun bruit ou souffle n'est perçu au niveau de la .. la hernie ombilicale (pouvant se rompre) ;

ceux du membre abdominal; chez les portefaix, ce sont les muscles spi- naux, etc. — Si l'on .. hernies se produisent rarement au niveau des points sur lesquels ils sont . l'intermédiaire de très-courtes fibres aponévrotiques sur la surface des os. Mais en ... ment courtes ; elle prend alors le nom d'intersection fibreuse.

les muscles grand oblique, petit oblique et transverse de l'abdomen. ... intersections .. un feuillet antérieur qui rejoint l'aponevrose du muscle grand oblique, en avant .. l'absence de place dans la cavité abdominale; c'est la hernie ombilicale.

Elles sont généralement associées à une coarctation de l'aorte abdominale et à des sténoses . Celui-ci est décroché par section du muscle de Treitz, ce qui permet .. Fermeture limitée au plan cutané, sans plan profond aponévrotique ... stable, volumineuse brûlure sous-ombilicale au troisième degré (empreinte du pot.

6 févr. 2017 . Il est fixé à la paroi postérieure de l'abdomen par la racine du mésentère. . des antécédents de hernie —, une obésité, une toux chronique ou une dénutrition. . On réalise classiquement une laparotomie sus-ombilicale (fig. ... Ensuite, l'incision se poursuit sous l'aponevrose du muscle grand pectoral au.

. abdiques abdiquez abdiquez abdiquions abdiquons abdomen abdomens abdominal .. apomorphine aponevrose aponevroses aponevrotique aponevrotiques .. herniaires hernie hernie herniee herniees hernies hernieuse hernieuses .. intersecte intersectee intersection intersections intersectoriel intersectorielle.

La paroi abdominale, avec son double symbole de la maternité et de l'érotisme, . formée par les muscles grands droits et leur aponévrose, entre l'appendice xiphoïde et ... à l'intersection du pli inguinal, croise celui-ci, et se poursuit horizontalement . d'un diastasis des muscles droits, d'une hernie ombilicale ou inguinale,.

L'abdominal etching, et plus largement la liposculpture, sont des méthodes avancées . au pubis et sont coupés par 6 intersections tendineuses (soit 3 par muscles), . Ainsi, dans les sillons, la peau est directement en contact avec l'aponévrose . La présence de hernies ombilicale et de la ligne blanche contre-indique par.

croisement de fibres aponévrotiques qui interceptent entre elles des espaces plus ou moins . à une hernie. Tandis que les muscles droits de l'abdomen . les autres hernies, on observe dans la hernie sus-ombilicale certains troubles .. cette intersection musculo-aponévrotique un certain nombre de pertuis vasculaires.

elles sont observées dans les hernies diaphragmatiques, dans la MAKP de type III et . dans les dystrophies thoraciques léthales, en cas de distension abdominale, .. Sac ovulaire mesurant moins de 15 mm, contenant une vésicule ombilicale .. parfaitement les zones profondes jusqu'à l'aponévrose du muscle pectoral.

Les limites de la région antérolatérale de la paroi abdominale sont en haut, . du fascia superficialis et l'aponévrose du muscle grand oblique dans l'espace, ... Ses fibres sont interrompues par des intersections fibreuses qui adhèrent . Cependant, comme les hernies de la ligne blanche (en dehors de la zone ombilicale).

14 mai 2009 . Le jeu pupillaire est sous la dépendance de deux muscles : le sphincter de la ... exemple : atrésie de l'œsophage, hernie diaphragmatique ou atrésie des choanes) .. Le globe est entouré d'une couche aponévrotique pour le protéger et le .. Il occupe la partie centrale péri-ombilicale de l'abdomen.

10 mai 2013 . Enfin leurs rapports avec les muscles, qui tous s'y attachent par leurs .. est comblé par la partie supérieure des muscles droits de l'abdomen. .. Il existe quelquefois dans la région sous-ombilicale l'indice d'un quatrième sillon transversal. L'intersection aponévrotique la plus élevée se continue avec le.

PALATO-STAPHYLIN, en Anatomie ; nom d'une paire de muscles qui viennent de part & d'autre du bord postérieur du plan inférieur des os du palais, & qui vont.

ABDOMEN. 54. la paroi antéro-latérale de l'abdomen et ses plans ... Muscle petit pectoral, appuyé par une lame aponévrotique sur le bord antérieur du processus coracoïde, et dirige .. l'abdomen avec les tablettes de chocolat constituées par sa série d'intersections .. Au centre, à travers l'ombilic → Hernies Ombilicales.

28 juin 2011 . articulations, les ligaments, les muscles, les nerfs, les os et les veines regroupés et ... abdominale) contient la plus grande partie de l'appareil .. Hernie dont le .. cordon ombilical sort spontanément et gra- .. formé par l'intersection de l'axe visuel avec ... situé dans l'aponévrose du muscle oblique.

14 mars 2014 . Hernie discale est la rupture partielle de l'anneau fibreux du disque .. o Muscle oblique externe de l'abdomen, muscle de la paroi abdominale, . La plupart des muscles sont des muscles sous aponévrotiques, .. tendineuse se trouve au niveau de l'ombilic, il y a toujours 2 intersections .. ombilicale.

. de couches musculaires et aponévrotiques constituées des muscles : droit, oblique . Dans sa partie postérieure, la paroi de l'abdomen présente les muscles : petit . de l'abdomen, source parfois d'une déhiscence et d'une hernie ombilicale. ... Bands of connective tissue called the tendinous intersections traverse the.

8 févr. 2017 . Dans le reste du tube digestif, la musculature est formée de muscle lisse, .. les fibres moyennes sur l'aponévrose du petit oblique; les fibres INF sur la . abdominale antérieure: il peut être le siège de hernie ombilicale (sujet.

La maladie ne se propage pas aux muscles ou à d'autres tissus environnants. Le lipome n'est pas mortel. Un lipome ne peut pas se réduire en utilisant des.

Hernies. Article 101. Séquelles d'interventions. Art. 102. Art. 103. Art. 104. .. Affections de l

articulation temporo-mandibulaire, des muscles masticateurs. ... À l'intersection des lignes et des colonnes on lit le coefficient à attribuer en définitive au .. 3 I j) Pathologie de l'aponévrose plantaire : - maladie de Ledderhose 3 à 5 I.

. abdiquée abdiquées abdiqués abdiquèrent abdomen abdomens abdominal .. apomorphine aponévrose aponévroses aponévrotique aponévrotiques .. hermès herniaire herniaires hernie hernies hernieuse hernieuses hernieux hernié .. inters intersection intersections intersectoriel intersectorielle intersectorielles.

La partie sous-ombilicale de la ligne blanche est linéaire, tandis que la partie . chez les individus dont l'abdomen a été le siège d'une distension considérable. . jusqu'à comparer aux côtes les intersections aponévrotiques du muscle droit, . de l'amaigrissement, ouvrent une voie facile pour la production des hernies dites.

2 oct. 2014 . Ces muscles vont contourner l'abdomen et rejoindre la paroi antérieure. A l'étage .. La lame antérieure de cette aponévrose du grand droit va prendre appuie sur les intersections . Explique les hernies dans la région du pli de l'aîne. . La portion antérieure des artères ombilicale n'est plus perméable à la.

Le muscle droit de l'abdomen constitue une exception ; il peut être sectionné . deux intersections tendineuses et qu'elles ont une innervation segmentaire . cm supéro-médialement par rapport à l'EIAS, sur la ligne spino-ombilicale. . Les fibres musculo-aponévrotiques de l'oblique interne et du transverse de l'abdomen.

Les blocs de la paroi abdominale, comprenant principalement le TAP Bloc, le . muscle transverse de l'abdomen (TA). . et l'aponévrose du muscle transverse). . présentent 3 intersections fibreuses attachées uniquement à la partie .. l'ombilic une analgésie intéressante pour les cures de hernie ombilicale par exemple.

8 une largeur mesurée par l'intervalle qui sépare les muscles droits; or ces muscles . \_ qu'en bas. supérieure ou sus - ombilicale de la ligne blanche a plus de 9 . inférieure de l'abdomen , explique pourquoi les hernies de la ligne blanche ont . jusqu'à comparer aux côtes les intersections aponévrotiques du muscle droit,

L'Atlas d'anatomie humaine propose une vision systématisée du corps humain. Chaque chapitre constitue à la fois une synthèse et un descriptif détaillé des.

Le corps musculaire est interrompu par des intersections aponévrotiques . L'aire sous-ombilicale des muscles grands droits mise à nu est limitée par un .. sur le bord supérieur du pubis ; il est utilisable dans la cure des hernies inguinales.

Un ensemble complexe de formations musculaires et aponévrotiques, paires et symétriques, . 1 : Vue de face du muscle oblique externe de l'abdomen . aplati d'arrière en avant, interrompu par une série d'intersections tendineuses en nombre et en .. Nous traiterons la hernie ombilicale et la hernie de la ligne blanche.

Conséquemment, si les muscles de la paroi abdominale ne se relâchaient pas, ..

**CARACTÈRES GÉNÉRAUX 7** Les intersections aponévrotiques des droits .. plus tard que les hernies qui passent à travers l'anneau ombilical profond ne.

10 mai 2013 . Il est encore une autre partie aponévrotique du muscle trapèze qui influe .. le plan des muscles droits de l'abdomen dont les intersections aponévrotiques se lisent . La région sous-ombilicale est marquée d'un sillon cutané, .. du vaste interne et du vaste externe viennent faire hernie au-dessous d'elle.

13 oct. 2013 . Paroi antérolatérale la peau-1 En superficie, la paroi abdominale se subdivise en : 1- . Chaque muscle est séparé par deux à cinq intersections tendineuses et est . Paroi antérolatérale Ombilic Artère ombilicale Ouraque Aponévrose .. pas totalement, ce qui prédispose aux hernies dites ombilicales.

Le canal inguinal passe au travers des muscles de la paroi de l'abdomen. Extériorisation des gonades . Propice aux hernies de l'aîne. . Présentent des intersections tendineuses formant les tablettes de chocolat . Entourés de la gaine rectusienne = gaine aponévrotique. . Hernie ombilical au niveau de l'ombilic. Hernie.

Les muscles grands droits de l'abdomen s'étendent de l'appendice . sangle musculaire est divisée sur sa longueur en quatre segments par trois intersections fibreuses. . de la gaine aponévrotique du muscle grand droit homolatéral, le nerf T10 . générale légère sont la chirurgie de la hernie ombilicale [5] et certaines.

Full text of "Paroi abdominale antérieure et cavité de Retzius : traitement chirurgical des hernies de l'ombilic et des éventrations" . Les notions anatomiques sur la zone péri-ombilicale l'intéresseront donc . Muscles grands droits de l'abdomen. ... Ces intersections aponévrotiques sont presque toujours au nombre de trois.

. 0.03 abduqué 0.65 abduquée 0.03 abdomen 2.77 abdominal 0.45 abdominale .. 0.10 aponévrotique 0.03 aponévrotiques 0.03 apophatique 0.16 apophages .. 0.26 intersectez 0.03 intersection 4.61 intersections 0.52 intersectons 0.10 .. 0.13 muscles 23.84 musclé 1.97 musclée 0.84 musclées 0.81 musclés 1.35.

Cet article ne cite pas suffisamment ses sources (mars 2013). Si vous disposez d'ouvrages ou . Les muscles abdominaux ou muscles de la paroi abdominale antéro-latérale désignés dans le langage courant . Il est entouré de la gaine du droit de l'abdomen, aponévrose constituée de 2 feuillets (antérieur et postérieur).

Recherches anatomico-pathologiques sur la hernie crurale, par Manec, D. M. P., .. Les seuls muscles occipito- frontaux, et leur aponévrose se rencontrent ici; .. le jeune embryon, accolé à la vésicule ombilicale, est tout abdomen ; plus tard un .. quoique Meckel considère la ligne blanche et les intersections du muscle.

Hernies Ombilicales: Muscles de L'Abdomen Et Intersections Aponevrotiques (Sciences) (French Edition) [Roger-F] on Amazon.com. \*FREE\* shipping on.

Le canal inguinal passe au travers des muscles de la paroi de l'abdomen. . les tablettes de chocolat Intersections tendineuses pas en face l'une de l'autre. . Entourés de la gaine rectusienne = gaine aponévrotique. . En sus ombilical +++ (mais possible partout sur la ligne blanche) Hernie ombilical au niveau de l'ombilic.

aux viscères herniés. En se restreignant ... cula ire s'im plante sur la côte par des fibres aponévrotiques très ... rom pues par des intersection s fibreuses qui adhèrent fortement a la face .. c' ourbe des artères ombilicales descend jusqu. ' a l' h yl ... vient du bord externe du tendon du muscle d' roit de l' abdomen qui s.

De la cure radicale des hernies ombilicales par le procédé de M. Quenu . des muscles droits de l'abdomen et de leurs intersections aponévrotiques) / par.

La couche musculaire : Constituée de 3 muscles constricteurs et de 2 muscles ... La paroi abdominale est une cloison musculo-aponévrotique protégeant les viscères .. Son corps musculaire se dirige verticalement, présentant des intersections .. Chaque passage peut-être le siège des hernies séparées par le ligament.

29 avr. 2010 . Massages thérapeutiques particuliers de l'abdomen. page 103 ... de tous les muscles de la poitrine et le relâchement de tous ceux du ventre et du diaphragme .. méthodique qu'on exerce avec la main sur la tumeur herniaire pour la réduire. . variés, il la refoule peu à peu vers l'ouverture aponévrotique.

30 avr. 2009 . ombilicale, des vaisseaux épigastriques profonds inférieurs et supérieurs. . Le muscle présente trois à quatre intersections tendineuses, . condensation du fascia transversalis et de l'aponévrose des muscles larges de l'abdomen alors ... Aucune hernie ou éventration n'a été diagnostiquée chez les.

latéralement, les muscles larges de l'abdomen . de 3 ou 4 intersections tendineuses, dans sa portion sus ombilicale . aponévrotique ventral et un feuillet aponévrotique dorsal. . Cette zone de faiblesse est le siège des hernies inguinales.

13 juil. 2015 . regroupant les hernies de la ligne blanche (ombilicales, épigastriques et hypogastriques), . intersections tendineuses (Figure 2). . Il fusionne avec l'aponévrose du muscle transverse abdominal sur la face interne de ce.

11 juin 2014 . Étirement de l'abdomen sur ballon et posture du . d'articulations, de ligaments, de tendons et de muscles. . Aponévrose bicipitale ... Ombilic (ombilicale). Abdomen .. hernies discales, 44 . intersection tendineuse, 100.

19 juin 2015 . Plaies de l'abdomen - Traitement chirurgical en situation de précarité ... La liste en était courte : hernies inguinales, tumeurs bénignes des parties .. En urgence chez le nouveau-né on peut utiliser la veine ombilicale. .. Cet ensemble de muscles symétriques forme le système musculo-aponévrotique.

HO : hernie ombilicale. HIB : hernie .. et le muscle transverse de l'abdomen. .. Les muscles de l'abdomen sont revêtus d'une fine aponévrose d'enveloppe qui . antérolatéral », aux intersections muscles-aponévroses des muscles oblique.

Médecin), De la cure radicale des hernies ombilicales par le procédé de M. . des muscles droits de l'abdomen et de leurs intersections aponévrotiques) par.

va à l'ouverture d'un cadavre une hernie formée par une grande portion du .. indépendant de l'aponevrose des muscles du bas ven- tre, & de l'aponevrose du.

. Diagnostic Des Maladies de L'Abdomen av Delaigue-H (ISBN 9782013009836) hos

Adlibris.se. . Hernies Ombilicales: Muscles de L'Abdomen Et Intersections Aponevrotiques .

Recherches Anatomiques Sur Les Hernies De L'abdomen.