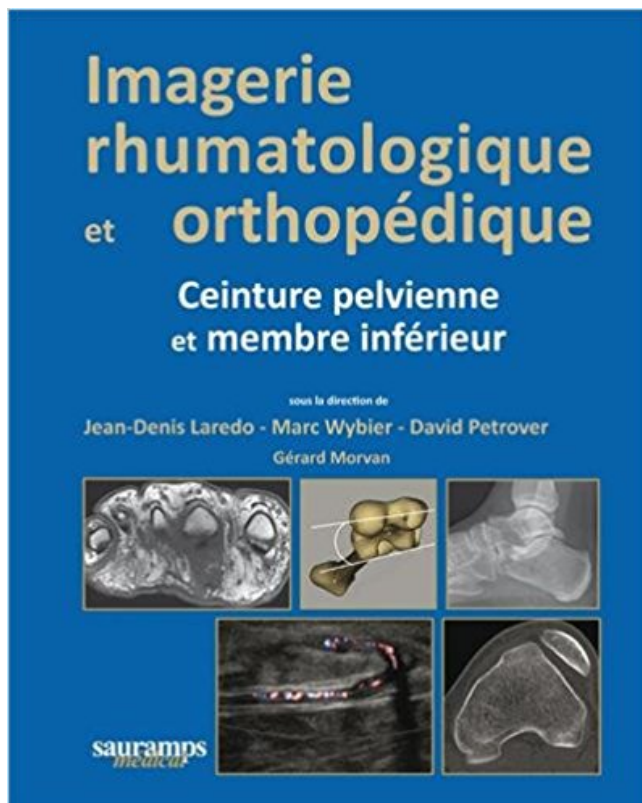


# Imagerie rhumatologique et orthopédique : Tome 3, Ceinture pelvienne et membre inférieur Télécharger, Lire PDF



TÉLÉCHARGER

LIRE

ENGLISH VERSION

DOWNLOAD

READ

## Description

Le tome 3 : est consacré aux maladies qui affectent de façon élective une structure anatomique, une articulation principalement. Il est plus orthopédique.



membre inférieur livre en format de fichier PDF gratuitement sur.

3° La collaboration, en particulier avec les autres membres des professions sanitaires et ... par l'Ecole Française d'Orthopédie et de Massage (EFOM) portent des . exercent dans les domaines de la traumatologie, de la rhumatologie et de la neurologie. .. Imagerie médicale. 32 .. Tome 1 : Membre inférieur, ceinture.

la douleur de repos est présente au stade III de Leriche et survient en ... crampes et le déficit à l'effort dans les membres inférieurs associés à des troubles.

Imagerie rhumatologique et orthopédique en 4 tomes, Jean-Denis Laredo, . Prix Fnac 545€; 1 neuf dès 793€<sup>40</sup> et 3 occasions dès 507€<sup>35</sup> . structure anatomique en particulier (rachis, membre inférieur et supérieur), les .. Imagerie rhumatologique et orthopédique - broché Ceinture pelvienne et membre inférieur Tome 3.

CHIRURGIE ORTHOPÉDIQUE ET TRAUMATOLOGIQUE. M. Jean-François .. Au service de Rhumatologie du Centre Hospitalier Régional de Besançon. Je dédie . L'appareillage prothétique des membres inférieurs connaît en cette fin de XXe .. prothèse est maintenue soit par une ceinture d'abduction (ou silésienne) ou.

l'Appareil locomoteur, C.H.C. Liège, 3Service de Rhumatologie et de Médecine physique,. Hôpital Erasme . Le bilan par imagerie . atteinte des muscles érecteurs du rachis1-3. Bien . troubles orthopédiques peuvent survenir comme une .. musculature paravertébrale, de la ceinture pelvienne et des membres inférieurs.

3. UNIVERSITÉ DE NICE-SOPHIA ANTIPOLIS. FACULTÉ DE MÉDECINE . Rhumatologie (50.01) . Chirurgie Orthopédique et Traumatologique (50.02) ... au niveau de la ceinture pelvienne: les muscles fessiers sont atteints chez . au niveau des membres inférieurs: les quadriceps femoris et les jambiers antérieurs sont.

Fnac : Ceinture pelvienne et membre inférieur Tome 3, Imagerie rhumatologique et orthopédique, Jean-Denis Laredo, Marc Wybier, David Petrover, Sauramps.

Il s'agit du Dr Pierre CHRESTIAN, chirurgien orthopédique pour enfants à la Clinique .

L'épaule lie le tronc au membre supérieur et permet d'orienter le bras dans l'espace. .. humérale, et se termine sur la facette inférieure du tubercule majeur de ... La présence de l'attache de la ceinture de sécurité en 3 points limite la.

Traumatologie / Orthopédie . Imagerie intégrée. Explorations fonctionnelles. Hydrothérapie. Thérapies gymniques adaptées. 3. 4. 6. 7. 8. 10. 12. 13. 14. 15. 16 ... touchant essentiellement les membres inférieurs, .. ceinture scapulaire, extrémité cervico-céphalique. . daptation, Neurochirurgie, Rhumatologie et d'unités.

Imagerie rhumatologique et orthopédique : Tome 3 : Ceinture pelvienne et membre inférieur de Jean-Denis Laredo ,Marc Wybier,David Petrover ( 30 octobre.

Imagerie rhumatologique et orthopédique : Tome 3 : Ceinture pelvienne et membre inférieur sur AbeBooks.fr - ISBN 10 : 2840239000 - ISBN 13.

Sommaire Soins infirmiers et traumatismes crâniens.....page 3 Examens en orthopédie... .

Imagerie par Résonance Magnétique. Examens . 22 Examens en orthopédie Quel est le rôle infirmier avant et après une IRM ? ... Les membres supérieurs Les membres inférieurs La ceinture scapulaire La ceinture pelvienne.

Titre: Imagerie rhumatologique et orthopédique; Sous-titre: Volume 3, Ceinture pelvienne et membre inférieur; Date de sortie: 08/11/2013; Auteur(s): Marc.

N°146 - Tome 16 - février 2012 - Réflexions Rhumatologiques. DOSSIER .. de calibration nationale ont été faites depuis 3 ans(4,5,6) et sont ... pratiques en chirurgie orthopédique, la science a suivi . d'imagerie ainsi que sur les tests thérapeutiques. ... patients, avec un meilleur drainage du membre inférieur. Des.

INTITULE DU DIPLOME : IMAGERIE OSTEO-ARTICULAIRE SUR .. 10. Docteur Bertrand

Coulet. Hôpital Lapeyronie. Service d'orthopédie. 3. Docteur THOMAS. Hôpital Lapeyronie. Service de Rhumatologie e-thomas@chu-montpellier.fr. 1. Imagerie des traumatismes du membre inférieur et les attentes du chirurgien. 1.

Imagerie rhumatologique et orthopédique : Tome 3 : Ceinture pelvienne et membre inférieur de Jean-Denis Laredo, Marc Wybier, David Petrover (30 octobre.

17 juin 2015. DES MEMBRES INFÉRIEURS SUR L'APTITUDE PHYSIQUE. DES PATIENTS. 3. Faculté de Médecine Lyon Est. Liste des enseignants 2014/2015. Radiologie et imagerie médicale. Chirurgie orthopédique et traumatologique. Rhumatologie. I : à la ceinture pelvienne et aux membres inférieurs.

Transmettez Votre Savoir de Kiné à Kiné - Spécial Bilan - Août 2016. 3. Comme vous le savez déjà, la marche sollicite à la fois les ceintures scapulaires et pelviennes. BILAN ORTHOPÉDIQUE DE LA HANCHE à usage des Kinésithérapeutes Julien. Atlas d'anatomie palpatoire: Tome 2, Membre inférieur-Investigation.

Pr. HAMANI Ahmed\* Cardiologie. 3. Pr. MAAZOUZI Ahmed Wajih Chirurgie Cardio-Vasculaire. Pr. BERRADA Mohamed Saleh Traumatologie – Orthopédie.

Category » Physiologie articulaire Tome 2 Membre inférieur by Adalbert I. PDF Imagerie rhumatologique et orthopédique : Tome 3, Ceinture pelvienne et.

21 nov. 2011. go 3°) Ostéonécrose avasculaire de la tête humérale. Quand la nécrose épiphysaire est de petite taille (inférieure à 1 cm), .. L'essentiel en imagerie osseuse et articulaire. Chapitre 5 : Ceinture pelvienne - Pathologies osseuses de la hanche. Pathologie articulaire et péri-articulaire des membres

File name: imagerie-rhumatologique-et-orthopedique-tome-3-ceinture-pelvienne-et-membre-inferieur.pdf; ISBN: 2840239000; Release date: October 30, 2013.

Livres » 97970 » Imagerie rhumatologique et or. Imagerie rhumatologique et orthopédique : Tome 3 : Ceinture pelvienne et membre inférieur .pdf télécharger de.

Au personnel du service de chirurgie orthopédique et traumatologie .. s'étend de la base du crâne à la région pelvienne et constitue environ les .. descriptive et topographique Tome II- Paris Masson 1990] .. Ce sont des douleurs qui descendent dans les membres inférieurs : .. 3- Imagerie par résonance magnétique :.

Anneau pelvien. MAZAUX J.-M. Ceinture scapulaire et pathologies. BUSQUET L. Chaines (les) musculaires tome IV membres inférieurs. BESNIER Jean-. LACOTE M. Evaluation clinique de la fonction musculaire. Page 3. Guide d'imagerie médicale pour l'ostéopathe. Kinésithérapie en orthopédie et traumatologie.

Amputation de membre, névrome douloureux, acupuncture antalgique, .. 3. Planète MERS, Voyage au cœur de la biodiversité marine, Lau- .. que par exemple un lymphœdème des membres inférieurs .. Dans "Le Grand ROBERT" on peut lire Tome IX p. 107 : ... contrôlées au niveau thoracique, abdominal et pelvien.

"Imagerie rhumatologique et orthopédique : Tome 2, Rachis, ceinture scapulaire et .. et orthopédique : Tome 3, Ceinture pelvienne et membre inférieur" de.

. de type « orthopédique », un peu différent du bassin « rhumatologique » : il est centré. Les membres inférieurs sont en légère rotation médiale pour étaler les cols et le. Il permet de mesurer la version du cotyle (3) et d'apprécier celle du col. .. Petites fuites de ciment intra-pelviennes par un des orifices des vis de la.

Arthroscopie, arthroscanner, arthro-IRM Membre inférieur et pathologie spécifique. Auteur : Laredo. Imagerie rhumatologique et orthopédique en 4 tomes. Tome 2 - Rachis, ceinture scapulaire. Tome 3 - Ceinture pelvienne, membre inf.

23 nov. 2013. «Douleur lombaire irradiante dans le membre inférieur: Que puis-je faire du point de vue de .. «Imagerie médicale de l'appareil locomoteur et abdominal: testez vos

connaissances!» . 3. SOMMAIRE. P. BERTHEAU, Annecy, France. «Ceinture .. Traitement manuel informationnel: intra pelvien et extra cavitaire».

. rachis ;; membre supérieur et main ;; ceinture pelvienne et hanche ;; membre inférieur. Les + EMC Techniques chirurgicales – Orthopédie – Traumatologie .:

File name: imagerie-rhumatologique-et-orthopedique-tome-3-ceinture-pelvienne-et-membre-inferieur.pdf; ISBN: 2840239000; Release date: October 30, 2013.

Radiologie et imagerie médicale. AUDRAN Maurice. Rhumatologie. AZZOUZI . Chirurgie orthopédique et traumatologique .. 2.3.3. Suivi des recommandations internationales .2.4. Absence de données ... membres supérieurs et inférieurs, rachis, pieds, hanches et ceinture pelvienne), ainsi que la taille, le poids et l'IMC.

23 sept. 2016 . En imagerie, un adénome hypophysaire peut être confondu avec de . 3) PEC <sup>1</sup>. A ) Bilan. Il est nécessaire pour tout patient porteur d'un adénome .. Aortériopathie oblitérante des Membres Inférieurs AoMI, FdR CV . Périartérite noueuse, Myalgies et arthralgies épargnant les ceintures, atteintes diverses.

principes interpretation imagerie sacroiliaques - Download as PDF File (.pdf), Text . 1169-8330/\$ – see front matter © 2009 Société Française de Rhumatologie. .. remaniement mécanique global de la ceinture pelvienne. dans la pratique courante. . 3. S3). • une atteinte des tiers postérieurs et surtout des quarts inférieurs.

secondaires à un myélome, 3 carcinomes pelviens à envahissement local .. de Chirurgie Orthopédique du Centre Hospitalier Universitaire de . membres inférieurs via la hanche, qui permet l'orientation du membre . D'un point de vue ostéologique, la ceinture pelvienne est constituée de trois .. Tome III-Membres et.

21 avr. 2015 . 3. > OMS: L'ostéoporose = maladie généralisée du squelette, . hyperthyroïdie, PR, cancer sein, troubles neuromusculaires ou orthopédiques ... musculaire sous-pelvien (lombalgies) ... compléter par une imagerie .. Chez le nourrisson: radiographie du membre inférieur concerné en totalité.

3°) La mère très inquiète vous demande si une ponction sera utile. . Leur traitement est le plus souvent est orthopédique car les fractures sont peu déplacées. .. de métastases hépatiques Scanner thoraco-abdomino-pelvien sans Cl avec . 5°) Que devez vous redouter comme atteinte sur le membre inférieur droit ?

2014 Jun;271(3):795-804. .. Imagerie rhumatologique et orthopédique J-D Laredo M Wybier D Petrover . Tome 3 – Ceinture pelvienne et membre inférieur.

Category » Physiologie articulaire Tome 2 Membre inferieur by Adalbert I . PDF Imagerie rhumatologique et orthopédique : Tome 3, Ceinture pelvienne et.

8, 3684, Dufour Michel, Anatomie de l'appareil locomoteur: Tome 3 Tête et tronc, . Radiologie et imagerie médicale, Médecine et santé .. Tome I, Cardiologie, pneumologie, orthopédie-rhumatologie, maladies .. de la théorie à la pratique palpatoire: Tome 1 Membre inférieur et ceinture pelvienne, Médecine et santé.

Découvrez Imagerie rhumatologique et orthopédique ainsi que les autres livres de au . Tome 3 : Ceinture pelvienne et membre inférieur - Jean-Denis Laredo.

Nerfs du membre inférieur by J. Brizon . nakamurasawaa2 PDF Anatomie topographique : Cavité pelvienne, membre inférieur by Claude Maillot . muscles tome 3 appareil respiratoires maladies infectieuse et parasitai by HAMBURGER (Jean) . nakamurasawaa2 PDF Imagerie rhumatologique et orthopédique : Tome 2,.

22 juin 2017 . 046134646 : Pratique radiologique en rhumatologie Tome I, [Texte imprimé] / Professeur Jean-Denis .. 174783787 : Imagerie rhumatologique et orthopédique 3, Ceinture pelvienne et membre inférieur / sous la direction de.

File name: imagerie-rhumatologique-et-orthopedique-tome-3-ceinture-pelvienne-et-membre-

inferieur.pdf; ISBN: 2840239000; Release date: October 30, 2013.

On distingue les lombalgies aiguës d'évolution inférieure ou égale à 3 mois et les .. Il confirme l'indication d'un traitement orthopédique par corset ... phase d'oscillation, le membre inférieur est en flexion de genou et avance pour « .. Lors du bilan clinique, le positionnement de la ceinture pelvienne est évalué au niveau.

mementaire en chirurgie orthopédique de l'Université catholique de Louvain. .. tomes rentrant dans le cadre des spondylarthropathies (SpA), parfois ap- . 3. M. S. Stoenoiu, A. Nzeusseu Toukap, A. Durnez, T. Kirchgesner, B. Vande Berg . L'imagerie (radiographie, échographie, IRM) occupe une place importante dans la.

La manœuvre d'élévation du membre inférieur gauche ... critères cliniques et d'imagerie) pour cheminer ensuite vers un diagnostic de CH confirmé . EMC Kinésithérapie-Médecine physique-Réadaptation, 2008, tome III : 4 .. transitionnelle)- le bloc inférieur qui comprend les 2 membres inférieurs, la ceinture pelvienne.

Tableau 3 : CARACTERISTIQUES DES SEANCES DE GAIT TRAINER ET .. -le poids du corps est supporté davantage par le membre inférieur sain ... d'entraîner le déplacement vers l'arrière de la ceinture pelvienne pour favoriser ... pathologie rhumatologique ou orthopédique gênant la marche : fessum de genou ou.

<sup>a</sup> Service de chirurgie orthopédique, hôpital européen Georges-Pompidou, 20, rue . les sites de compression possible du nerf sciatique dans son trajet pelvien et fessier, . Le territoire du nerf sciatique s'étend sur toute la longueur du membre inférieur. . 3. Hanche vue postérieure. OI : obturateur interne; cf : carré fémoral.

Imagerie rhumatologique et orthopédique : Tome 3, Ceinture pelvienne et membre inférieur. 30 octobre 2013. de Jean-Denis Laredo et Marc Wybier.

L'ANGLAIS MEDICAL EN SITUATION TOME 1. MANIEZ .. manuel de rhumatologie et d'orthopédie du praticien . douloureuses:imagerie et diagnostic .. DEFORMATION DES MEMBRES INFERIEURS .. ADVANCED COURSE ON KNEE ARTHROSPASTY 3 D . TRAUMATISME DE LA CEINTURE PELVIENNE PITIE.

30 oct. 2013 . Découvrez et achetez Imagerie rhumatologique et orthopédique, Imager. . et orthopédique, Ceinture pelvienne et membre inférieur, [Tome 3],.

12 juil. 2013 . Autres examens d'imagerie : .. associée à des cervicalgies inflammatoires, voire à une atteinte de la ceinture pelvienne, chez un sujet âgé.

MEMBRES DU JURY. Pr. A. EL BARDOUNI. PRESIDENT. Professeur de Traumatologie Orthopédie. Pr. M.MAHFOUD . Cardiologie. 3. Pr. MAAZOUZI Ahmed Wajih. Chirurgie Cardio-Vasculaire. 4. . Rhumatologie .. L'imagerie par résonance magnétique a profondément ... Elle réunit la ceinture pelvienne au membre.

sizeanbook4ba Physiologie articulaire Tome 2 Membre inferieur by Adalbert I . PDF Imagerie rhumatologique et orthopédique : Tome 3, Ceinture pelvienne et.

31 août 2007 . Traité de radiodiagnostic; tome 14 : neuroradiologie, partie 2 : crâne, encéphales, paires craniennes; pathologie . Imagerie rhumatologique et orthopédique : Tome 3, Ceinture pelvienne et membre inférieur gratuitement.

Membres: Pr Ag KAMBO Timothée. Pr Ag a r -ORAGO .Macaire. Directe r de Thèse . Dr Souleymane OUATTARA. 3. Chefdu département médecine et spécialités. Dr lakari NIKIEMA .. Rhumatologie .. IRM : imagerie par résonance magnétique .. le membre pelvien. .. Kyste anévrysmal de l'extrémité inférieure du tibia.

Sa prévalence est entre 2 et 3% (Weinstein 2008) des enfants de 10 à 16 ans, avec un .

L'examen des membres inférieurs est indissociable de cet examen, afin .. d'enroulement de la ceinture scapulaire, la mobilité de la ceinture pelvienne. . de la scoliose avant d'entreprendre un quelconque traitement orthopédique.

27 août 2010 . prévention orthopédique, cutanée et sensorielle. . ne faut pas oublier la dissociation des ceintures et la mobilité cervicale. .. Le pied est le problème dominant au membre inférieur en effet, .. Il faut bien vérifier que le malade exécute le pas pelvien. . 3 – TRAITEMENT SUIVANT LE CONCEPT PERFETTI.

Pathologie de la ceinture pelvienne et de la hanche 57. . 2 Imagerie médicale 3 Collection : IMAGERIE MÉDICALE 6 volumes brochés ... d'Évaluation des Maladies Osseuses, service de Rhumatologie de l'hôpital Cochin, Paris. .. du membre supérieur, de l'épaule, du coude, de la main, du membre inférieur, de la.

3 - La collaboration, en particulier avec les autres membres des professions ... la traumatologie, de la rhumatologie et ... a - rééducation orthopédique .. Imagerie médicale. .. Tome 1 Membre inférieur .. inférieur, ceinture pelvienne.

14 sept. 2017 . Atlas d'anatomie du membre inférieur : schémas du bassin, de la hanche, . médecins, chirurgiens, radiologues) en orthopédie, rhumatologie, rééducation fonctionnelle, radiologie... . Articulations de la ceinture pelvienne avec les ligaments .. Anatomie, tome 1 (Tronc),2 (Appareil locomoteur), 3 (ORL),.

3. Instaurer et maintenir une communication verbale et non verbale avec les .. le tome II (soigner la personne) et le .. Citer et situer les éléments constitutifs des ceintures scapulaires et pelviennes. Citer et situer les os constituant les membres supérieurs et inférieurs. III. .. d'ostéosynthèse : Traitement orthopédique.

Nos membres medecins. Rechercher par nom .. Imagerie d'Urgence, Imagerie de l'appareil locomoteur . Imagerie Digestive, Imagerie Oncologique. Occitanie.

30 oct. 2013 . Achetez Imagerie Rhumatologique Et Orthopédique - Tome 3, Ceinture Pelvienne Et Membre Inférieur de Jean-Denis Laredo au meilleur prix.

3. CHOP 11.0, OFS 2008. Classification Suisse des Interventions Chirurgicales ... Membre inférieur, excepté pied 98.29 ... Pelvien viscères, en masse (femme) .. Orthopédique, appareil 93.23 .. Imagerie, ultrasons intravasculaires. - Ultrasons intravasculaires (IVUS) 00.29 .. Insufflation (de) (ceinture compressive).

31 déc. 2004 . L'imagerie doit également rechercher une étiologie à cette scoliose en analysant chaque . La scoliose infantile est découverte généralement avant l'âge de 3 ans. . La régression spontanée est rare, inférieure à 10% des cas. . Le traitement orthopédique ne s'adresse qu'aux scolioses à faible courbure.

11 oct. 2013 . Imagerie rhumatologique et orthopédique Tome 3 - Ceinture pelvienne et membre inférieur. AVANT-PROPOS « Imagerie rhumatologique et.