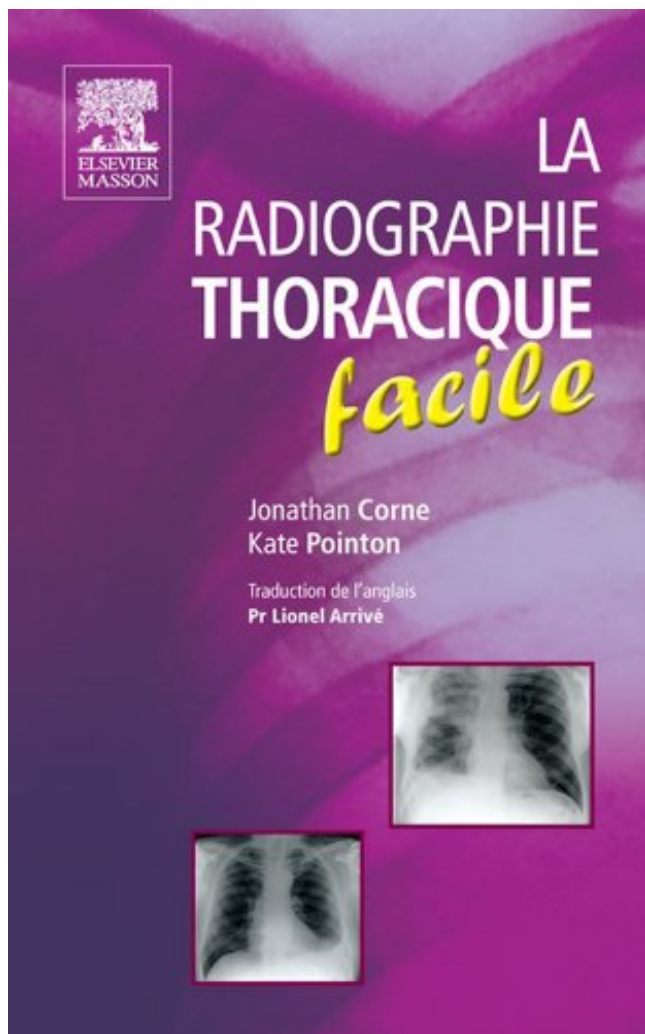


## La radiographie thoracique facile Télécharger, Lire PDF



TÉLÉCHARGER

LIRE

ENGLISH VERSION

DOWNLOAD

READ

### Description

Ce manuel pratique concentre **les informations indispensables** aux médecins, aux étudiants, aux infirmières, aux techniciens de radiologie dans le cadre de l'apprentissage de l'interprétation de la radiographie thoracique. Traduit dans une douzaine de langues, ce livre a été **unanimement reconnu pour ses qualités didactiques** afin de rendre l'apprentissage de **l'interprétation de la radiographie thoracique aussi simple que possible**.

La radiographie thoracique est l'un des examens radiographiques le plus fréquemment réalisé au cours d'une hospitalisation ou en médecine libérale. C'est la raison pour laquelle chaque médecin se doit d'en connaître les principes de réalisation et d'interprétation. Dans ce manuel au **format de poche**, toutes les affections thoraciques les plus fréquentes sont abordées et le lecteur est guidé pas à pas dans l'interprétation de ces anomalies. Avec cette troisième édition, plusieurs nouveaux chapitres ont été ajoutés dont un chapitre spécifiquement dédié au scanner thoracique.

Ainsi donc cet ouvrage :

- couvre l'ensemble des **affections thoraciques les plus fréquentes**,
- propose un **plan d'interprétation précis** d'une radiographie thoracique,
- guide le médecin dans l'**élaboration du diagnostic positif**,

- propose au médecin une série de **diagnostics différentiels**. **Le manuel de poche pour maîtriser les informations indispensables à l'apprentissage de l'interprétation de la radiographie thoracique.**
  - Les **affections thoraciques les plus fréquentes**.
  - Un **plan d'interprétation précis** d'une radiographie thoracique.
  - L'**élaboration du diagnostic positif**.
  - Une série de **diagnostics différentiels**.

J'ai besoin d'un compte rendu d'un radiographie téléthorax en anglais, j'ai fait la traduction à .  
o Absence d'anomalie de la paroi thoracique.

2 juil. 2017 . Radiographie du thorax. • Anatomie – RADIOGRAPHIE normale. • Affection ...  
Expiration – Un peu plus facile à voir. • CT. – Évaluation.

24 juin 2015 . Radiographie thoracique : pour repérer d'éventuelles anomalies de la . alors plus  
facile de réajuster précisément le traitement mis en place.

La radiographie pulmonaire est l'exa- . d'adopter une approche systématique d'analyse de la  
radiographie pulmonaire; .. La radiographie thoracique facile.

La radiographie pulmonaire en incidence frontale montre un œdème . Cardiopathies  
ischémiques : sont en faveur de ce diagnostic une douleur thoracique, des .. Le grade est facile  
à classer en fonction de la gravité clinique de l'OAP,.

La radiographie de thorax contribue également à objectiver le DAI, caractérisé par . est  
également facile à objectiver sur la radiographie thoracique de face (fig.

Posts about La radiographie thoracique facile written by admin.

LA RADIOGRAPHIE THORACIQUE FACILE. Donnez votre avis. EAN13 : 9782294711015.

Auteur : CORNE-J POINTON-K. 26 400,00 F CFA. Disponibilité :.

radiographie thoracique. Professeur D. . Il est facile d'éliminer les artefacts liés à la présence  
de tissus . thoracique de face devant l'association d'une fausse.

20 oct. 2016 . radiographie thoracique en post-opératoire de chirurgie cardiaque ...

échographie nous paraît intéressante et facile d'usage. Cet examen est.

2 Le cliché thoracique de face. .. à gauche et l'épineuse de la 3ème vertèbre thoracique est  
centrée (ainsi le cliché est .. Maîtriser la radiographie du thorax.

Radiographie La radiographie thoracique de face debout en inspiration . général assez facile,  
sur l'anamnèse, l'examen clinique et la radiographie thoracique.

La radiographie thoracique facile PDF, ePub eBook, Jonathan Corne, Kate Pointon, , Ce  
manuel pratique concentre les informations indispensables aux.

La radiographie thoracique de face objective une opacité hilare droite . Le diagnostic de la

tuberculose pulmonaire commune est habituellement facile, il est.

La radiographie thoracique est l'examen d'imagerie le plus fréquent et dont l'apport est déterminant pour la prise en charge de très nombreux patients. Ce guide.

Download E-books La radiographie thoracique facile PDF. by admin / May 5, 2017. By Jonathan Corne, Kate Pointon. Ce manuel pratique concentre les.

26 mai 2015 . La radiographie thoracique, l'examen d'imagerie le plus fréquent, constitue l'un des outils diagnostiques les plus performants dont dispose le.

La radiographie thoracique facile PDF gratuit DétailsCe manuel pratique concentre les informations indispensables aux médecins, aux étudiants, aux.

3 Radiographie La radiographie de thorax est un examen fréquemment réalisé ... un diagnostic étiologique plus facile (adénopathies, pleurésie, lyse costale).

Dépistage du cancer du poumon par scanographie thoracique . ... le dépistage car il est facile de définir les sujets à risque, que sont les . sensible que la radiographie pulmonaire pour la détection de cancers de stade précoce et donc de.

La radiographie de thorax est un examen fréquemment réalisé en routine pour ... un diagnostic étiologique plus facile (adénopathies, pleurésie, lyse costale).

21 févr. 2017 . By Jonathan Corne. Ce manuel pratique concentre les informations indispensables aux médecins, aux étudiants, aux infirmières, aux.

CE QU'IL FAUT SAVOIR La radiographie thoracique en cardiologie est un examen facile, peu onéreux, dont l'interprétation peut apporter beaucoup de.

20 oct. 2010 . Ce manuel pratique concentre les informations indispensables aux médecins, aux étudiants, aux infirmières, aux techniciens de radiologie.

1045 - Radiographie thoracique numérisée : appareillages, traitements d'images, . Cette résolution est facile à calculer : elle repose sur une division simple.

l'interprétation de la radiographie du thorax chez l'enfant suspect d'avoir une tuberculose. Il n'est pas fait ... Un bon négatoscope rend l'examen plus facile.

La Radiographie Thoracique Facile (French Edition) [Jonathan Corne] on Amazon.com.

\*FREE\* shipping on qualifying offers. Traduit dans une douzaine de.

24 juin 2015 . Elle est très utile, facile de réalisation et n'est pas invasive (pas . radiographie thoracique : lors de toux, d'insuffisance respiratoire, d'anomalie.

5 nov. 2014 . . radiographie thoracique de l'enfant. 75,00 €. Maîtriser la radiographie du thorax Guide Pratique . 49,00 €. la radiographie thoracique facile.

Ce manuel pratique concentre les informations indispensables aux medecins, aux etudiants, aux infirmieres, aux techniciens de radiologie dans le cadre de.

Le thorax est représenté chez l'homme par la partie supérieure du tronc. Cette cage osseuse, présente des mouvements incessants et assure les échanges.

Figure 1. Radiographie thoracique face : radiographie stan- .. Sur la radiographie thoracique standard, les signes de disten- .. Diagnostic facile : destructions.

évaluer l'ECG et la radiographie du thorax comme méthodes diagnostiques .. A cause de sa position, la valvule pulmonaire n'est pas d'une évaluation facile ;.

Evaluation du livre La radiographie thoracique facile de Jonathan CORNE, Kate POINTON chez ELSEVIER / MASSON dans la collection (ISBN.

7 nov. 2016 . Les renseignements obtenus grâce à la radiographie thoracique .. Elle est plus facile à reconstruire, la perte d'informations est faible et on.

. des films, archivage plus facile, mise en réseau et communication des ima- ges. Quelles sont les contraintes induites par la radiographie thoracique ?

Certains sont de réalisation facile, mais n'ont qu'une valeur d'orientation du fait de leur manque de spécificité : — radiographie thoracique : infarctus pulmonaire.

Avantages des Radiographies. Thoracique Posteroanterior. Fournit une image nette. Montre plus de poumon, car le diaphragme est inférieur. Facile et.

Comme la radiographie pulmonaire peut être obtenue avec un délai très court (en . Il faut savoir la demander régulièrement et le scanner thoracique ne l'a pas . elle est beaucoup plus facile à obtenir qu'un scanner (délai moyen d'attente de.

17 févr. 2013 . Comment interpréter une radiographie thoracique (partie 1). - Vérifiez qu'il s'agit bien de votre patient (nom et date). – Vérifiez que le cliché est.

20 oct. 2010 Découvrez et achetez La radiographie thoracique facile - Jonathan Corne, Lionel Arrivé, Kate. Pointon - Elsevier Masson sur Noté 0.0/5. Retrouvez.

La radiographie thoracique est réalisée à la demande d'un médecin, sur ordonnance ... cliché le diagnostic est facile, il peut être plus difficile dans les formes.

7 mars 2016 . Un médecin regarde la radiographie d'une cage thoracique. . de tomographie par ordinateur (TDM) plutôt qu'une radiographie thoracique classique.

nosocomiales chez les sujets âgés. -dans tous les cas la radiographie du thorax , malgré ses nombreuses imperfections, reste l'examen initial, le plus facile.

La radiographie thoracique est l'un des examens radiographiques le plus fréquemment réalisé au cours d'une hospitalisation ou en médecine libérale. C'est la.

1.2.1.1 Positionnement/incidences des radiographies du thorax .. 2.6.2 Savoir faire une ponction facile du poumon (nodule ou masse périphérique de grande.

18 févr. 2003 . Radiographie du thorax : les syndromes radiologiques - Ph. Grenier .. formé d'espaces aériens distaux, il est facile de rattacher l'opacité.

See figure: 'La radiographie thoracique de face objective une opacité hilare . Le diagnostic de la tuberculose pulmonaire commune est habituellement facile.,

Maintenant disponible sur AbeBooks.fr - ISBN: 9782294711015 - Soft cover - Elsevier Masson - 2010 - Etat du livre : Neuf.

Or, comme le volume des lobules pulmonaires est en grande partie formé d'espaces aériens distaux, il est facile de rattacher l'opacité systématisée à un.

Radiographie thoracique de face: ▫ Technique rigoureuse: · cliché parfaitement symétrique. · intérêt de la numérisation de l'image. ▫ Résultats normaux:.

Par exemple, on estime que l'équivalent d'une radiographie du thorax par mois, cette dernière étant la plus facile et nécessitant bien moins de rayons par.

1 janv. 2012 . La radiographie thoracique est l'un des examens radiographiques le plus . Un plan d'interprétation précis d'une radiographie thoracique.

4) Diagnostic non facile. Malheureusement . facile à reconnaître. .. pulmonaire concomitante (nécessité d'une radiographie thoracique préalable à l'examen).

Interprétez sa radiographie thoracique . Interprétez son scanner thoracique . Facile. BGSA. 40-60 %. Douleur, dysesthésie. Muscle ? Fonction du contexte.

Les clichés radiographiques de thorax vu de face et de profil font notamment partie de tout bilan cardiologique. C'est un examen facile à obtenir et non invasif.

Radiographie thoracique (cœur, poumons, trachée, gros vaisseaux) (G Outters) . tous les vétérinaires, relativement peu onéreux et facile d'utilisation. C'est un.

12 févr. 2014 . La radiographie thoracique effectuée à ce moment est toujours normale et on retient le diagnostic de possible péricardite. Le lendemain.

diagnostic. Quant à la radiographie thoracique, elle n'a d'intérêt que pour montrer .. Le diagnostic est encore facile sur un cliché thoracique assis. Couché, il.

La radiographie thoracique facile. S'il vous plaît choisir si vous voulez ou non d'autres utilisateurs puissent voir dans votre profil que cette bibliothèque est un.

Radiographies thoraciques : visualisation de la trachée, des poumons, du coeur , etc... . Il est

alors plus facile de réajuster le traitement mis en place.

DECRIRE le cliché thoracique selon 2 approches: -Une approche analytique .

RADIOGRAPHIE PULMONAIRE .. Diagnostic particulièrement facile pour du.

Cela explique en partie pourquoi la radiographie thoracique n'est pas un . le fait qu'une cardiomégalie marquée est très facile à détecter subjectivement sans.

Toutes nos références à propos de la-radiographie-thoracique-facile. Retrait gratuit en magasin ou livraison à domicile.

RADIOGRAPHIE THORACIQUE. NORMALE . Le cliché thoracique reproduit un volume, le volume thoracique, sur un . Traitement rapide et facile de l'image.

22 nov. 2011 . La radiographie du thorax permet de visualiser les poumons, les os du thorax et la forme du coeur. Cet examen simple est très fréquent et.

Noté 0.0/5 La radiographie thoracique facile, Elsevier Masson, 9782294711015. Amazon.fr ✓ : livraison en 1 jour ouvré sur des millions de livres.

IMAGERIE Clichés simples La radiographie simple montre bien les . Tomodensitométrie La tomodensitométrie permet une analyse plus facile et plus . natte de cheveux simulant une opacité pulmonaire sur une radiographie thoracique, etc.

La radiographie du thorax est une technique d'imagerie médicale à base de . facile à réaliser (en comparaison du Ct-scann thoracique), l'interprétation est.